Aus dem Anatomischen Institut der Universität Frankfurt.
(Vorstand: Prof. Dr. A. Hirt).

Verhalten des intramuralen Nervensystems nach Magenresektion.

Inaugural-Dissertation

zur

Erlangung der Doktorwürde in der gesamten Medizin

der

Hohen Medizinischen Fakultät

der

Ruprecht-Karl-Universität zu Heidelberg

vorgelegt von

Walter Lehmann

aus

Mannheim

Lane Medical Library

1939

Buchdruckerei Richard Mayr, Würzburg.

Gedruckt mit Genehmigung der Medizinischen Fakultät
der Universität Heidelberg.

Dekan: Prof. Dr. E. Rodenwaldt

Referent: Prof. Dr. A. Hirt

Seit den Stoehr'schen Arbeiten ist das Problem der Innervation des Magendarmkanals von mehreren Seiten gründlich bearbeitet worden. Was im wesentlichen darüber zu sagen ist, haben Stoehr und seine Schüler in ihren Arbeiten ausführlich berichtet. Es erübrigt sich daher an dieser Stelle eingehend auf die erhobenen Befunde einzugehen. Nach der Auffassung von Stoehr endet das veget. Nervensystem auch am Magen im Terminalretikulum, in das Vagus- und Sympathikusfasern, sowie Fortsätze intramuraler Nervenzellen gemeinsam übergehen. Die Übertragung eines Reizes von einer Ganglienzelle auf die andere muß nach der Stoehrschen Auffassung durch das nervöse Terminalretikulum erfolgen. Hierin sieht Stoehr den sicheren Beweis für die synzytiale Konstruktion des veget. Nervensystems. Auf eine Diskussion der zwischen Stoehr und Boeke bestehenden Verschiedenheit der Auffassung über die Endigungsweise des veget. Systems soll hier nicht näher eingegangen werden. In der vorliegenden Untersuchung soll zunächst festgestellt werden, wie die intramuralen Ganglienzellen des Magens auf die Resektion, d. h. auf die vollständige Unterbrechung des synzytialen Zusammenhanges und Ausschaltung eines schmalen Streifens der Magenwand antworten.

Es ist klar, daß ein solcher Eingriff in den komplizierten Bau des intramuralen Nervensystems an diesem selbst nicht unberührt vorbeigehen kann. Die klinischen Erfahrungen der funktionellen Einordnung eines resezierten Magen- und Darmabschnittes in eine geordnete Peristaltik und physiologische Leistung zwingen uns dazu die Vorgänge im intramuralen Nervensystem zu untersuchen. Pathologische Veränderungen im intramuralen System werden heute von vielen Seiten untersucht und aus den Befunden teilweise auch recht weitgehende Schlüsse gezogen. Veränderungen am intramuralen System des Magens wurden von Orator, Perman und Okkels, Stoehr, Rieder und anderen beim Magenulcus festgestellt. Auch hier hat zunächst Stoehr die grundlegende Arbeit geschaffen. Rieder untersuchte außerdem 5 Magenkarzinome, 5 Gastritisfälle und 3 normale

resezierte Mägen vom Menschen. Riegele fand Veränderungen an den intramuralen Ganglienzellen bei Appendizitis. Stoehr fand in jedem Falle von Ulcus chron. in der gesamten Ausdehnung des resezierten Magenstückes bis 13 cm vom Ulkus entfernt an den Ganglienzellen mehr oder weniger path. Veränderungen. Diese bestanden beim Kern in Schwellung oder Atrophie, Hyperchromatose, Pyknose und Veränderungen der Kernform bis zum Kernschwund, ferner in besonders stark exzentrischer Lage des Kernes bis zur Ausstoßung. Im Fibrillengerüst der Zelle neben Verdichtung des Fibrillengefüges verwaschenes Aussehen, körnigen Zerfall mit Defektbildungen, auch Vakuolen im Zellkörper, häufig Schwund ganzer Ganglien, deren frühere Lage durch Rundzelleninfiltration festzustellen war, während an andern Ganglien mit degenerativen Merkmalen eine Rundzelleninfiltration vollständig fehlte. Auf die Verteilung der degenerativen Erscheinungen wird später noch näher einzugehen sein. An den Nervenfasern fand St. wenig oder fast gar keine Veränderungen. Die von Rieder und Reiser beschriebenen Veränderungen decken sich im wesentlichen mit den von Stoehr erhobenen Befunden.

Werkstoff.

Es wurde an 4 Hunden in Äthernarkose in typischer Weise eine Querresektion des Magens durchgeführt. Die Tiere wurden getötet nach

1. 24 Stunden nach der Operation,
2. 2 Wochen nach der Operation,
3. 3 Wochen nach der Operation,
4. 4 Wochen nach der Operation.

Der Magen wurde in 3 Streifen fixiert:

a) Nahtstelle,
b) 5 cm von der Naht,
c) 10 cm von der Naht.

Fixierung:

1. Formol. Färbung nach Bielschowski-Gross
2. Carnoy. Färbung nach Nissl (Thionin) und H.E.

Befunde.

Bei Hund I fanden sich in allen untersuchten Teilen des Magens keine Anhaltspunkte für irgend eine Veränderung im Bereich des nervösen Apparates.

Bei Hund II, der 2 Wochen nach der Operation getötet wurde, ergab sich folgendes Bild:

An der Nahtstelle fand sich eine weitgehende Veränderung des gesamten Gebietes. Vor allem um die Stichkanäle eine völlige Durch-

Abbildung 1.

Zelle aus dem Auerbachschen Plexus.
8 Tage post operationem.
Dicht an der Naht.
Färbung: Bielschowsky-Groß.

setzung des Gewebes mit Leukozyten, Lymphozyten, Plasmazellen, Mastzellen usw., stellenweise durchzogen von stark argyrophilen neugebildeten Muskelfasern. Von den Wundrändern aus sprossen Kapillaren in ungeordneter Form in das Füllgewebe ein. Die Ganglienzellen an der Randzone der infiltrierten Narbe zeigen weitgehende Veränderungen. Von allen Seiten dringen Kapselzellen in den Zelleib ein, dabei scheinen die Ränder der Zellen wie angenagt. Eine vollständige Durchdringung der Ganglienzellen durch Rundzel-

len war noch nicht festzustellen. An dem Zellkern war eine starke Kernwandhyperchromatose, teilweise Vakuolenbildung zu beobachten. Auch eine starke exzentrische Lage der Kerne ist in diesem Stadium schon festzustellen. Abb. 1 zeigt eine solche Zelle, bei der die Konturen des Zelleibes an der oberen Seite bereits verwischt sind, der Kern alle Anzeichen beginnender Degeneration zeigt, wie sie Stoehr schon beschrieben hat. Auch das Eindringen der Kapselzellen ist deutlich zu erkennen. Die Nervenfasern zeigen teilweise fibrilläre Auflockerungen, etwas ungeordneten Verlauf, sonst aber keine Veränderungen. In ungefähr 1 cm Entfernung von der Narbe fanden sich einige Zellen mit weitergehenden Veränderungen. Abb. 2. Die obere Zelle zeigt im Protoplasma und Kern eine Vakuolenbildung. Vom Rande her Eindringen von Kapselzellen mit Aufspaltung des Zelleibes, wodurch die Zelle den Eindruck erweckt als würde sie auseinanderfließen, Fortsätze waren an dieser Zelle nicht mehr aufzufinden. Die darunter liegende Zelle zeigt den Beginn dieses Vorganges mit noch erhaltenem Fortsatz, Auswuchs des Protoplasmaleibes und beginnender Aufspaltung des Fortsatzes bei +.

Abb. 3. Eine weitere Zelle aus dem gleichen Präparat mit stark exzentrisch gelegenem Kern und einem kugelförmig ausgetriebenen Fortsatz. Diese Zelle zeigt im Gegensatz zu den andern keine Einwanderung von Kapselzellen. Dafür sind ihre übrigen Fortsätze allem Anschein nach weit aufgelockert und fließen in zarten Fibrillen auseinander. Diese Zelle würde der von Rieder beim Ulcus duodeni dargestellten Form entsprechen (seine Abb. 7) und wird wohl ein der Zelle von Rieder vorausgehendes Stadium darstellen (Kugelphänomen von Cayal). Zweifellos ist auch diese Zellform als pathologische Reaktion aufzufassen. Im übrigen sind alle von Stoehr beschriebenen Erscheinungen zu beobachten, sodaß es sich erübrigt weitere Darstellungen zu geben. Wesentlich ist, daß von den Degenerationserscheinungen nicht alle Nervenzellen befallen sind. Auch in der Nähe der Narbe finden sich noch vollkommen normale Zellen. Je weiter wir uns von der Nahtstelle entfernen, um so mehr nehmen die Veränderungen ab. Trotzdem lassen sich auch 10 cm von der Naht entfernt neben vollkommen normalen einige degenerierte Zellen finden. Die Nervenfasern zeigen wenig oder fast gar keine

Abbildung 2.

Zwei Ganglienzellen.
Zwei Wochen nach der Operation.
1 cm von der Nahtstelle.
Färbung: Bielschowsky-Groß.

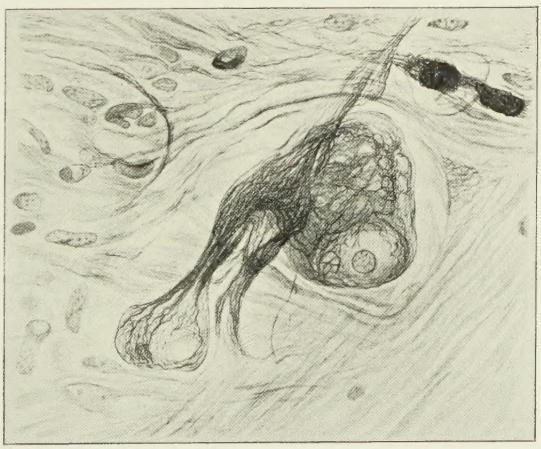

Abbildung 3.

Kugelphänomen.
Zwei Wochen post operationem.
1 cm von der Nahtstelle.
Färbung: Bielschowsky-Groß.

Veränderungen. Zum mindesten möchte ich es nicht wagen, die gelegentlich auftretenden Verdickungen oder Keulenbildungen als patholog. Veränderungen zu deuten. Die Nisslpräparate bestätigen die am Silberpräparat erhobenen Befunde. Die Deutung des Nissl-Bildes ist außerordentlich schwierig, zumal wir hier auch bei völlig normalen Zellen nicht selten eine exzentrische Lage des Kernes

Abbildung 4.

Ganglienzelle aus dem Auerbachschen Plexus.
Normales Nisslbild.
Fixierung: Carnoy.
Färbung: Thionin.

beobachten. Abb. 4. Trotz der exzentrischen Lage des Kernes an den Zellen a und b der Abb. 4 ist bei der klaren Ausprägung der Nisslschollen, die sehr häufig am Rande der Zellen dichter und gröber angeordnet sind als im Innern, an den glatten Konturen der Zellen ohne weiteres zu sehen, daß hier eine pathologische Veränderung nicht vorliegt. Die stellenweise sichtbaren spitzen Ausläufer der Zellen entsprechen den dort abgehenden Zellfortsätzen, in die teilweise die Nisslschollen eindringen. Bei der Unregelmäßigkeit der Anordnung der Nisslschollen, entsprechend dem Verhalten der Fortsätze (Zellen Dogiel-Typus 1 und 2), können die Nervenzellen des intramuralen Systems nur in selteneren Fällen die klaren abge-

rundeten Zellen liefern, wie wir es von Spinalganglien- oder Rückenmarkszellen gewohnt sind. Die zu beobachtenden Veränderungen im Nisslbild zeigen sich zunächst in staubförmigem Zerfall der Nisslschollen, zentraler Verflüssigung bis zur Verklumpung, Veränderungen der Kernform mit extremer exzentrischer Lage des Kernes. Alle verschiedenen Zustandsbilder der Veränderungen im Nisslbild gehen aus den **Abb. 6 – 8** von Hund IV hervor. Fünf cm entfernt von der Naht finden sich im Auerbachschen Plexus neben vollkommen normalen Ganglienzellen spärlich veränderte, dagegen im Plexus submucosus weitgehende Lakunenbildungen an den Zellen und beginnende Phagozytose. Einzelne Ganglienzellen waren vollkommen von Kapselzellen durchsetzt. 10 cm von der Naht fanden sich im Plexus subm. eine Vermehrung der Kapselzellen ohne besondere Andeutung von Tigrolyse, dagegen im Auerbachschen Plexus Zellen mit beginnender, aber auch schon vollendeter Phagozytose.

Hund III.

Im wesentlichen zeigt Hund III, der 3 Wochen nach der Operation getötet wurde, die gleichen Befunde wie Hund II. Im Narbengebiet zeigt die Vaskularisation eine systemvollere Anordnung. Die starke Infiltration der resorptiv tätigen Zellen besteht nach wie vor. In unmittelbarem Bereich der Narbe ist an den Ganglienzellen im Nisslbild das Stadium der vollendeten Phagocytose vorherrschend. Fast die ganze Ganglienzelle wird von den runden oder ovalen Kapselzellen eingenommen. Im Zentrum dieser Zellen ist eine nahezu vollständige Tigrolyse zu beobachten, während um die Kapselzellen herum noch Reste von Nisslschollen festzustellen sind. Der weitere Zerfall der Ganglienzelle spielt sich ungefähr folgendermaßen ab: Zwischen den in einer Ganglienzelle gelegenen Kapselzellen bilden sich allmählich Einschnürungen, sodaß die ganze Ganglienzelle zerfällt. Dabei fällt jeder Kapselzelle ein Teil des Protoplasmas der Nervenzelle zu, andererseits bleiben die vielkernigen Zellen jahrelang an Ort und Stelle liegen, wie ich an einem menschlichen Magen, der 2 Jahre nach der Operation zur Sektion kam, feststellen konnte, teilweise werden sie wohl auch zum Zerfall kommen. Auch hier fanden sich im Narbengebiet noch völlig normale Zellen. 5 cm und 10 cm von der Naht fanden wir neben wahllos verstreuten norma-

len Ganglien wiederum an andern Veränderungen, die in Bezug auf den Grad der Veränderungen hinter den Bildern aus der Narbennähe zurückblieben. Während im Narbengebiet die Zellen vollständig von Kapselzellen durchsetzt waren, fand ich in 5 und 10 cm Entfernung hauptsächlich das Anfangsstadium: teilweise staubförmigen Zerfall des Tigroids, starke exzentrische Lagerung der Kerne, beginnendes Eindringen der Kapselzellen in den Zelleib, einen Zustand, den ich als primäres Reizstadium bezeichnen möchte. Diese Erscheinungen betrafen einen Teil der Ganglienzellen des submucösen wie des intramusculären Geflechts.

Die Untersuchung des letzten Tieres, das 4 Wochen nach der Operation getötet wurde, lieferte nun besonders in der Narbennähe den erwarteten Zustand völliger Neuronophagie, daneben aber auch an verschiedenen Ganglien noch die Anfangsstadien, besonders in größerer Entfernung von der Narbe. Zunächst das Narbengebiet. Die Organisation des Narbengewebes war weiter fortgeschritten. Die Kapillaren zeigten weitgehende Anastomosen, die reaktiven Zellformen waren weniger geworden. Anstelle der zugrunde gegangenen Ganglien fanden sich jetzt Nester von dicht gedrängten Zellen, die den Eindruck von Riesenzellen machten und die man ohne Kenntnis der vorangegangenen Stadien wohl kaum für Reste von Nervenzellen halten würde. Auffallend war, daß in der Narbe zahlreiche Nervenfasern zu finden waren, die keine Spur einer Veränderung zeigten. Abb. 5 zeigt eine Stelle aus dem Narbengebiet. Die dunkle Kapillare, umgeben von Leukozyten, Bindegewebszellen und Rundzellen, ist von zahlreichen scharf imprägnierten Nervenfäserchen umzogen, die wohl streckenweise die Kapillare begleiten, dann aber überall in das pericapilläre Gewebe verlaufen. Das Bild erweckt den Eindruck, als ob ein ehemals geschlossenes Nervenbündel durch die einsprossenden Kapillaren und die eingewanderten reaktiven Zellelemente auseinander gesprengt worden sei. Am deutlichsten tritt dies wohl bei der Schlinge, die über das obere blinde Ende der Kapillare ausgezogen ist, hervor. Aber auch die Ausbiegungen der feineren Fasern um die größeren Bindegewebszellen des Narbengewebes (bei y) läßt erkennen, daß es das noch nicht funktionell eingeordnete zelluläre Grundgewebe ist, das den Nervenfäserchen die Verlaufsrichtung vorschreibt. Eine Einordnung

der zahlreichen Zellformen dieses Narbengewebes in Schwann'sche Zellen, Fibrozyten oder andere Zellelemente läßt sich im Silberpräparat mit dem besten Willen hier nicht durchführen. Daß die feineren Nervenfäserchen zu einigen dieser Zellelemente bereits engere Beziehungen eingehen, läßt sich an den mit z bezeichneten Stellen deutlich erkennen. An allen Nervenfasern, die in der Narbe

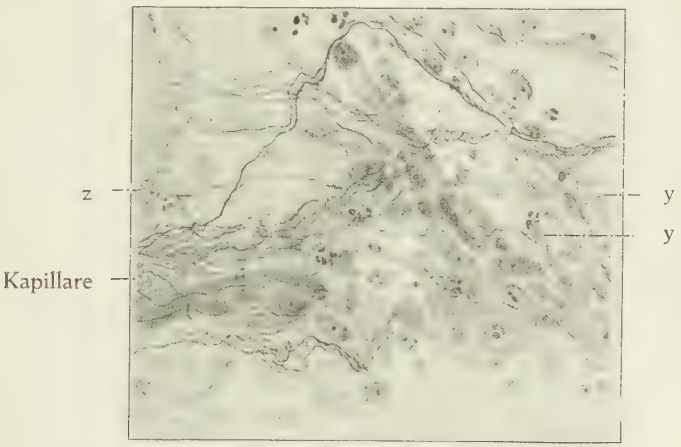

Abbildung 5.

Nerven in der Nahtstelle. Man beachte die Beziehungen des Nervenbündels zur Kapillare und der einzelnen Nervenfaser y zu den Bindegewebszellen des Narbengewebes. Bei z von feineren Nervenfasern umsponnene Bindegewebszellen.

gefunden wurden, lassen sich keinerlei Anhaltspunkte dafür erheben, daß es sich hier um neu eingewachsene Fasern handelt. Vielmehr glaube ich, daß diese Fasern von Anfang an vorhanden waren, vielleicht in einem geschlossenen Bündel. Die einwandernden Reaktionszellen und Kapillaren haben dieses geschlossene Nervenbündel gesprengt und aufgelockert, wobei die feinsten und zartesten Fasern am ersten dem Wachstumsdruck der einwandernden Zellen weichen mußten, während die gröberen Bündel nur schwer durch die massiveren Kapillarsprossen auseinander gedrängt wurden. Man denkt unwillkürlich an das Bild eines Zupfpräparates eines Nerven. Die so entstandene Auflockerung eines Nervenbündels kann

besonders durch den scheinbar gänzlich ungeordneten Verlauf leicht eine erhebliche Vermehrung von Nervenfasern vortäuschen. Leider ist es mir in diesen Untersuchungen nicht geglückt das Verhalten dieser Nervenfasern über die Nahtstelle hinweg festzustellen, da ich zunächst mein Augenmerk in dieser Arbeit auf die Ganglienzellen

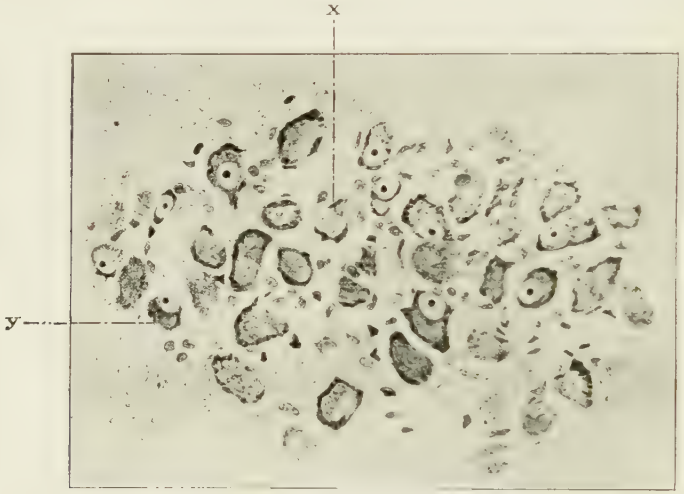

Abbildung 6.

Ganglion im Auerbachschen Plexus.
4 Wochen nach der Operation
10 cm von der Naht.
Normale Zellen.
Veränderungen der Zellen x und y.
Färbung: Nissl.

gerichtet habe. Ich beschränke mich daher auch auf die Mitteilung der eben geschilderten Erscheinung. Besonderes Interesse forderten jetzt aber die nahtferneren Schnitte. 10 cm von der Naht entfernt ergibt sich folgendes: Im Auerbach'schen Plexus zeigt der größere Teil der Ganglien ein normales Bild. Abb. 6 gibt im Nisslbild eine Übersicht über ein Ganglion. Die meisten Zellen haben klare, meist randständig gröbere Nisslschollen, die Kerne normale Gestalt, meist leicht exzentrisch gelagert. Diese leicht exzentrische Lage des Kernes ist im Nisslpräparat sehr häufig und durchaus kein Grund die

Zelle als pathologisch verändert anzusehen, wenn die Schollen klar in typischer Weise angeordnet sind. Wir führen diese Verlagerung darauf zurück, daß sich bei der Carnoy-Fixierung und anschließenden Einbettung eine geringe Schrumpfung der Zellen nicht vermeiden läßt. Die sehr variable Verteilung der durch die Fixierung ausgefüllten Nisslschollen, entsprechend der Anzahl der Fortsätze,

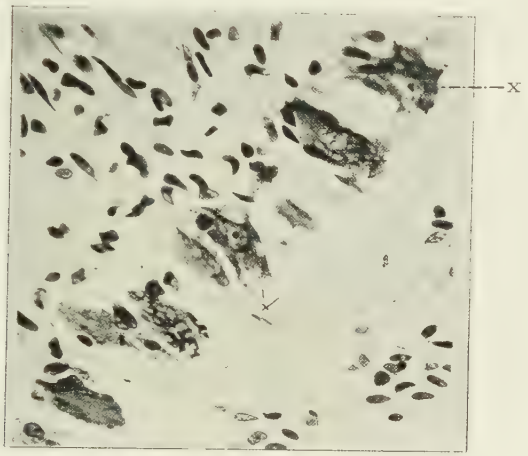

Abbildung 7.

Ganglion im Auerbachschen Plexus.
10 cm von der Naht.
Weitgehende Veränderung des Tigroid.
Eindringen der Kapselzellen in den Zelleib.
Färbung: Nissl.

schiebt dann den Kern an die Stelle des geringsten Widerstandes. Es ist immer zu beobachten, daß dort wo der Kern an die Oberfläche gerückt ist, wenig oder gar keine groben Schollen zu finden sind. Solange keine Veränderung der Nisslschollen vorhanden ist, bzw. Kernveränderungen deutlich sichtbar sind, ist diese Kernlage normal. In der vorliegenden Abb. 6 zeigen lediglich die mit x und y bezeichneten Zellen eine Abweichung von der Norm. Die Zelle x schiebt ihren Kern zur Hälfte aus dem Zelleib hinaus, der Kern selbst ist deformiert. Im Zelleib selbst sind nur noch spärlich

grobe Schollen zu finden. Auf der Zelle y ist der Kern stark exzentrisch gelagert, fast außerhalb der Zelle. Alle übrigen Zellen sind normal. Abb. 7 zeigt ein Ganglion, das dicht neben dem eben geschilderten gelegen ist. Man beachte hier das Verhalten der Nisslsubstanz. Eine wolkenartige Verklumpung, feiner staubförmiger

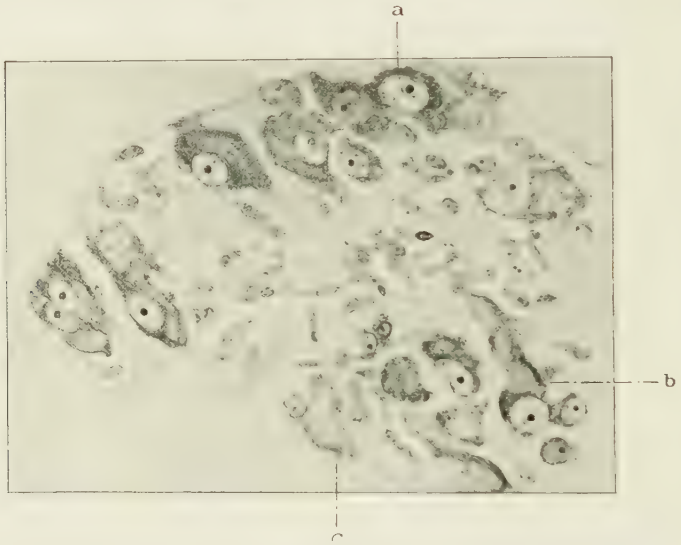

Abbildung 8.

Ganglion im Auerbachschen Plexus.
Nahtstelle.
Verwaschenes Tigroid.
Stärkere Färbbarkeit der Kerne.
Die Zelle c starke Knitterform, exzentrische Lage des Kernes. Alle Übergänge von beginnender Tigrolyse bis zum Untergang der Zelle.
Färbung: Nissl.

Zerfall, teilweise Verflüssigung, beginnende Einwanderung von Kapselzellen. Trotz der zentralen Lage des Kernes bei den Zellen x wird der Unterschied zu dem vorgenannten Bild deutlich. Daß diese Zellen in ihrem Nissl Bild eine Reaktion zeigen, die wenn auch noch nicht weit fortgeschritten, so doch deutlich zu erkennen ist, dürfte wohl außer Zweifel sein. Ein ganz anderes Bild zeigt Abb. 8. Dieses

Ganglion liegt in der Naht im Auerbach'schen Plexus. Alle Zellen haben eine feingranulierte, teilweise verwaschene Nissl-Struktur. Die Verdichtungen der Nissl-Struktur um den Kern sind zusammengeflossen. Die Kerne selbst sind teilweise diffus gefärbt. Man vergleiche den Kern der Zelle a mit dem Kern der Zelle aus Abb. 2 (b. Gross). Die Ähnlichkeit der Anfärbung hier und der Silberimprägnation dort ist frappierend. Bei Zelle b wird der Kern aus der Zelle vorgewölbt, der Zelleib ist in die Länge gezogen und fast homogen angefärbt. Auch diese Zelle treibt Protoplasmafortsätze aus, als ob sie zerfließen würde. Die Zelle c hat den stark zerknitterten Kern fast ausgestoßen, im Zelleib nur noch spärlich feinste Körnchen. An allen übrigen Zellen lassen sich geringe Veränderungen der Nissl Substanz, teilweises Eindringen von Kapselzellen, stärkere Anfärbung des Kernes nachweisen. Die Zellen dieses Ganglions sind in ihren Veränderungen etwas weiter fortgeschritten, als die wenig veränderten der Abb. 6. Auffallend ist auch hier, daß die Veränderung jeder Zelle wieder ein neues Bild bietet und daß diese Veränderungen an den Zellen erst längere Zeit nach dem Eingriff eingetreten sein müssen. Ob diese Zellen in ihren Veränderungen noch weiter gehen ist schwer zu sagen. Abb. 9 zeigt ein Ganglion des submucösen Geflechtes in der Naht. Hier sehen wir jetzt den schon oben beschriebenen Endzustand nach dem Eindringen der Kapselzellen. Die großen aufgeblähten Kapselkerne mit ihren scharf gefärbten Nucleoli sind im übrigen fast ungefärbt. Sie füllen fast die ganzen Nervenzellen aus. Der Plasmaleib ist noch zart angefärbt und enthält stellenweise noch einige stärker gefärbte Körnchen. Die beginnende Ein- und Abschnürung von Teilen der Nervenzellen ist bei x zu erkennen. Die mit y bezeichneten „Zellen" stellen wahrscheinlich schon solche „Trümmer" einer Nervenzelle dar. Ob damit das Ende der Nervenzelle erreicht ist, kann nicht mit Sicherheit behauptet werden. Weitere Untersuchungen sind noch im Gange. Was nun an diesem Hunde das überraschendste war, ist die Tatsache, daß 4 Wochen nach der Resektion sowohl in den Nahtstellen als auch in einer Entfernung von 10 cm von der Nahtstelle die reaktiven Veränderungen an den Nervenzellen nicht nur noch nicht abgeschlossen sind, sondern gerade beginnen. Scheinbar wahllos beginnt zu irgend einem Zeitpunkt in irgend einem Ganglion eine Veränderung weit-

gehendster Art, die bis zum vollständigen Zerfall der Nervenzelle führt.

Während der Magen längst seine Arbeit verrichtet, die Nahrungsaufnahme und Verdauung vollständig in Ordnung ist, sind die reaktiven Veränderungen am intramuralen Nervensystem immer noch

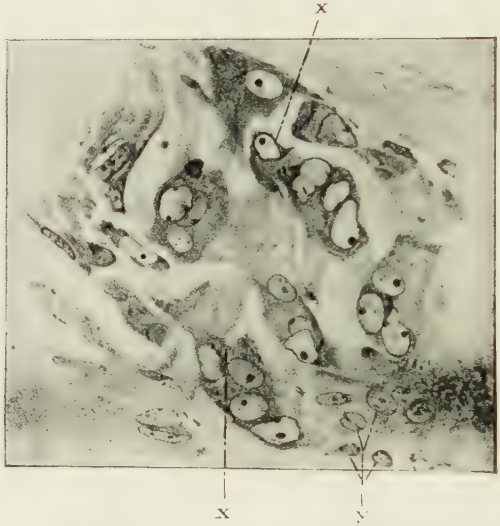

Abbildung 9.

Ganglion im Meißnerschen Plexus.
4 Wochen nach der Operation.
Nahstelle.
Vollständige Durchdringung der Nervenzellen mit Kapselzellen (Neuronophagie).
Bei y abgeschnürte Zelltrümmer.
Färbung: Nissl.

nicht zum Abschluß gelangt. Ich begnüge mich heute mit der Feststellung dieser Tatsachen und möchte weitere Betrachtungen hierüber erst nach dem Abschluß noch laufender Untersuchungen anstellen. Ich möchte nur meine Ergebnisse mit den Ergebnissen Stoehrs beim Ulcus vergleichen.

Stoehr findet bei seinen Untersuchungen folgendes: Bei 60 untersuchten Ulcusfällen an den Ganglienzellen des i. m. S. weitgehend-

ste Degeneration bis in 13 cm Entfernung vom Ulcuskrater. Daneben sowohl im Ulcusgebiet wie in weiterer Entfernung vollkommen normale Ganglien. An den Nervenfasern kaum nennenswerte Veränderungen, im Ulcuskrater einen auffallenden Reichtum von Nervenfasern ohne irgendwelche krankhaften Veränderungen. Auch Stoehr berichtet von seinen mit größter Sorgfalt erhobenen Befunden als von Tatsachen, ohne irgendwelche Hypothesen daran zu knüpfen. Nur einmal spricht er davon, daß es ihm schwer falle anzunehmen, daß die Veränderungen, die er 13 cm vom Ulcus entfernt an den Nervenzellen des intramuralen Systems gefunden hat, als sekundäre Degeneration durch den Defekt des Ulcus oder Toxine aufzufassen seien. Vielmehr könnte man daran denken, ob hier nicht doch eine primäre Erkrankung der Nervenzellen vorgelegen haben könne. Rieder geht weiter. Er findet bei Gastritismägen ohne Ulcus, bei jahrelang bestehenden Ulcusbeschwerden ebenfalls Degenerationserscheinungen am i. m. S., ja selbst an 3 Mägen, die nicht einmal gastritische Erscheinungen zeigten. Damit ist für ihn erwiesen, daß die primäre Erkrankung der Nervenzellen zum mindesten die Symptome eines Ulcus hervorruft. Auch das Auffinden normaler Ganglienzellen im Ulcusgrund, ist seiner Ansicht nach nicht mit der Auffassung vereinbar, daß die übrigen Degenerationserscheinungen als sekundäre anzusehen sind. Zum Schlusse sagt Rieder aber in Übereinstimmung mit Stöhr wörtlich: „So verlockend es wäre, die 3 unter Ulcusverdacht operierten Fälle ebenso wie bei der Gastritis als Vorstadium des Ulcus anzusehen und die beim Ulcus gefundenen Degenerationen in ursächlichen Zusammenhang mit der Ulcusentstehung zu bringen, so müssen wir doch bekennen, daß wir auf morphologischem Wege diesen Nachweis nicht erbringen können." Wir finden nach Resektion des Magens weitgehende Degeneration der Nervenzellen im Nahtgebiet, mit einzelnen normalen Zellen, fortschreitende Degeneration bis 10 cm von der Naht neben vollkommen normalen Ganglien. Die beobachteten Degenerationserscheinungen, die auch im Nisslpräparat in Serien untersucht wurden, decken sich völlig mit den von Stoehr erhobenen Befunden. 4 Wochen nach der Operation sind in 10 cm Nahtentfernung alle Vorgänge der Zellveränderung zu beobachten, vom Beginn der Tigrolyse bis zur vollständigen Neuronophagie. Wie bei Stoehr

erscheinen mir die untergehenden Zellen wahllos herausgegriffen. Sicher finden wir im intramuralen System dauernd auch unter normalen Verhältnissen untergehende Zellen, aber bestimmt nicht in dem Ausmaße und Tempo, wie ich sie festgestellt habe. Sicher sind die meisten Degenerationserscheinungen, wie ich sie beobachtet habe, auf den Eingriff zurückzuführen und als sekundäre Degeneration anzusehen. Wenn wir dies aber annehmen müssen, dann sehe ich vorläufig keinen Grund, nicht auch die von Stoehr und Rieder beobachteten Veränderungen von vom Ulcus ferngelegenen Zellen als sekundäre Degenerationserscheinungen anzusprechen. Gerade die von Stoehr behauptete syncytiale Anordnung des intramuralen Systems fordert, daß ein Defekt weitgehend in das gesamte komplexe System eingreift, unter Umgehung vieler dem Defekt bedeutend näher liegender Zellen. Vielleicht wird uns gerade dieser Weg zeigen, wie weit überhaupt die Einflußsphäre einer intramuralen Nervenzelle reicht und welchen Vorteil die syncytiale Anordnung gegenüber einem neuronär-synaptisch geschalteten System zeigt. Ich begnüge mich heute mit der Feststellung dieser Tatsachen und hoffe in Bälde weitergehende Ergebnisse vorlegen zu können.

Schrifttum.

Okkels, H.: Altération pathol. des nerfs de la paroi gastrique dans ulcére chronique de l'estomac. Acta pathol. scand. Kopenh. 4, 9 (1927).

Oshima: Über die Innervation des Darmes. Zeitschr. f. Anatom. u. Entw.Gesch. 90. Bd. 1929.

Perman: Der Nervenapparat des Magens und das Geschwür der Kleinen Kurvatur. Ark. Chirurg. Bd. 51, 1919.

Reiser, Karl August, Der Nervenapparat im Processus vermiformis nebst einigen Bemerkungen über seine Veränderungen bei chronischer Appendicitis. Zschr. f. Zellforschung und mikr. Anatomie. Bd. 15, 1932.

Rieder, Wilhelm: Mikroskopische Untersuchungen des intramuralen Plexus bei chirurg. Erkrankungen des Magens. Deutsche Zeitschrift für Chirurgie, Bd. 244, 1935.

Stoehr, Ph. jun.: Mikroskopische Studien zur Innervation des Magendarmkanals I. Ztschr. f. Zellf. u. Mikr. Anatomie, Bd. 12, 1931.

— Mikr. Studien zur Innervation des Magen-Darmkanals II. Ztschr. f. Zellforschung u. Mikr. Anatomie Bd. 16, 1932.

Lebenslauf.

Ich wurde am 7. 4. 1913 zu Mannheim als Sohn des Bauinspektors Richard L e h m a n n und seiner Ehefrau Auguste geb. Hagenbuch geboren. Von 1919 bis 1923 besuchte ich die Volksschule. Danach trat ich in die Tulla-Oberrealschule in Mannheim ein, an der ich 1932 das Abitur bestand. Von Sommersemester 1932 bis einschl. Sommersemester 1937 studierte ich an der Universität Heidelberg Medizin. Im November 1937 bestand ich das medizinische Staatsexamen. Das praktische Jahr der Mediziner absolvierte ich am Städt. Krankenhaus in Mannheim. Am 28. November 1938 erhielt ich die Bestallung als Arzt.